

# Патологическая анатомия - кейс 2

Materials for the selected specialty

Тип: Кейсы | Образование: Высшее образование | Специализация: Патологическая анатомия | Записей: 1  
| Кейс: 2 | Вопросов: 12

## Патологическая анатомия - кейс 2

Образование: Высшее образование | Специализация: Патологическая анатомия

### 1. УСЛОВИЕ СИТУАЦИОННОЙ ЗАДАЧИ

#### 1.1. Ситуация

На гистологическое исследование поступил операционный материал.

Из анамнеза известно: женщина, 61 год, обратилась к врачу с жалобами на уплотнение в правой молочной железе около 1см, которое пациентка обнаружила самостоятельно.

#### 1.2. Гинекологический анамнез

Менархе с 13 лет, Беременность -2, Аборт - 1, Роды - 1 (срочные, 40 недель). Кормление грудью - 2 месяца. Последние месячные 8 лет назад.

#### 1.3. При осмотре

Состояние удовлетворительное. Кожные покровы чистые, обычной окраски. Молочные железы симметричные, D = S. В правой молочной железе в нижне-наружном квадранте узел около 15 мм, смещаемое, хрящевой плотности, не связано с кожей. Справа и слева в подмышечной области лимфатические узлы мягко-эластичные, не спаяны между собой, не увеличены.

#### 1.4. Выполнено оперативное лечение в объеме

Секторальная резекция правой молочной железы, подмышечная лимфаденэктомия

#### 1.5. Гистологическое заключение

Инвазивный неспецифицированный (NST) рак правой молочной железы G1 (2{plus}2{plus}1) 18мм в наибольшем измерении с выраженным внутрипротоковым компонентом солидного типа pG2. 8 исследованных подмышечных лимфоузлов без метастазов. Края резекции вне опухоли.

### 1. Вариатив

#### 1. Вопрос

Инвазивный рак молочной железы макроскопически представляет собой

1. инкапсулированный плотный узел, округлой формы, на разрезе четко очерченный, дольчатый, серовато-белого цвета
2. четко отграниченный узел 13 мм в наибольшем измерении, на поверхности разреза единичная киста, заполненная сосочками, которые выдавливаются и имеют вид угрей
3. плотный солидный узел, округлой формы, серовато-желтого цвета, хрящевой плотности, на разрезе неоднородный, 18x15 мм
4. неравномерное уплотнение ткани железы без очаговых образований

**Правильный ответ: плотный солидный узел, округлой формы, серовато-желтого цвета, хрящевой плотности, на разрезе неоднородный, 18x15 мм**

Инвазивный рак молочной железы, как правило, представляет собой плотный солидный узел, серовато-желтого цвета, хрящевой плотности.

## 2. Вопрос

При микроскопическом исследовании инвазивный неспецифицированный (NST) рак молочной железы представляет собой

1. двухкомпонентную опухоль, состоящую из гиперплазированной стромы молочной железы и многочисленных протоков с очаговой простой гиперплазией эпителия

**2. опухоль, состоящую из крупных полиморфных эпителиальных клеток со скудной цитоплазмой гиперхромным ядром и отчетливым ядрышком, клетки формируют солидные поля**

3. многочисленные протоки, заполненные популяцией мономорфных эпителиальных клеток, формирующие солидные поля и папиллярные структуры

4. опухоль, состоящую из единичных умеренно-полиморфных клеток и групп клеток среди обширных полей слизи

**Правильный ответ: опухоль, состоящую из крупных полиморфных эпителиальных клеток со скудной цитоплазмой гиперхромным ядром и отчетливым ядрышком, клетки формируют солидные поля**

Инвазивный неспецифицированный рак молочной железы состоит из крупных полиморфных эпителиальных клеток со скудной цитоплазмой гиперхромным ядром и отчетливым ядрышком, клетки формируют солидные поля.

Атлас патологии опухолей человека М. – ОАО «Издательство «Медицина», 2005, Глава 13, стр. 273

## 3. Вопрос

Наличие выраженного внутрим протокового компонента в опухоли молочной железы является

1. снижением риска рецидива
2. благоприятным фактором прогноза

**3. повышением риска рецидива**

4. неблагоприятный фактором прогноза

**Правильный ответ: повышением риска рецидива**

Наличие выраженного внутрим протокового компонента в опухоли молочной железы повышает риск рецидива

Рак молочной железы. Практическое руководство для врачей/ (Ю.Ю. Андреева и др.); под ред. Г.А. Франка, Л.Э. Завалишиной, К.М. Пожарисского. – М.: Практическая медицина, 2014. – 176с. – страница 55.

## 4. Вопрос

Оценка степени дифференцировки злокачественной опухоли молочной железы проводится по + \_\_\_\_\_ + классификации

1. Bloom-Richardson
2. RCB
3. Miller-Payne

**4. Ноттингемской**

**Правильный ответ: Ноттингемской**

Степень дифференцировки опухоли молочной железы проводится по международной Ноттингемской классификации.

Клинические рекомендации Российского общества онкомаммологов по патологоанатомическому исследованию рака молочной железы

Раздел Степень злокачественности инвазивного рака

Авторы: проф. К.М. Пожарский, к.м.н. А.Г. Куйдабергенова, Н.А. Савелов, В.Н. Гриневич, проф. С.В. Сазонов, Совет Экспертов РООМ

2014г.

© Общероссийская общественная организация «Российское общество онкомаммологов».

Клинические рекомендации Российского общества онкомаммологов по патологоанатомическому исследованию рака молочной железы

(1)

## 5. Вопрос

G1 (2{plus}2{plus}1) является + \_\_\_\_\_ + степенью злокачественности

1. высокой
2. недифференцированной
3. умеренной

### 4. низкой

**Правильный ответ: низкой**

Сумма баллов 3-5 формирует Grade 1, что характеризует низкую степень злокачественности опухоли молочной железы

Клинические рекомендации Российского общества онкомаммологов по патологоанатомическому исследованию рака молочной железы

Раздел Степень злокачественности инвазивного рака

Авторы: проф. К.М. Пожарский, к.м.н. А.Г. Куйдабергенова, Н.А. Савелов, В.Н. Гриневич, проф. С.В. Сазонов, Совет Экспертов РООМ

2014г.

© Общероссийская общественная организация «Российское общество онкомаммологов».

Клинические рекомендации РООМ по диагностке и лечению рака молочной железы in situ

(1)

## 6. Вопрос

Структурообразованию инвазивной неспецифицированной карциномы, характерному для 1 балла, соответствует изображение

- 1.
- 2.
- 3.
- 4.

**Правильный ответ:**

Опухоль на 90% состоит из тубулярных и железистоподобных структур

Атлас патологии опухолей человека М. – ОАО «Издательство «Медицина», 2005, Глава 13, стр. 275

## 7. Вопрос

Диаметр поля зрения микроскопа для определения митотической активности опухоли вычисляется по формуле

1. сумма поля зрения окуляра и увеличения объектива
2. произведение поля зрения окуляра к увеличению объектива
3. поле зрения окуляра деленное на 2

### 4. отношение поля зрения окуляра к увеличению объектива

**Правильный ответ: отношение поля зрения окуляра к увеличению объектива**

Диаметр поля зрения вычисляется как отношение поля зрения окуляра к увеличению объектива. Поле зрения окуляра нанесено на его корпус окуляра рядом с его увеличением.

Степень дифференцировки опухоли молочной железы проводится по международной Ноттингемской классификации.

Клинические рекомендации Российского общества онкомаммологов по патологоанатомическому исследованию рака молочной железы

Раздел Степень злокачественности инвазивного рака

Авторы: проф. К.М. Пожарский, к.м.н. А.Г. Куйдабергенова, Н.А. Савелов, В.Н. Гриневич, проф. С.В. Сазонов, Совет Экспертов РООМ

2014г.

© Общероссийская общественная организация «Российское общество онкомаммологов».

Клинические рекомендации Российского общества онкомаммологов по патологоанатомическому исследованию рака молочной железы

(1)

## 8. Вопрос

По результатам гистологического заключения стадия заболевания в категории pT является

1. 1c
2. 3
3. 2
4. 1b

**Правильный ответ: 1c**

Классификацию опухолей молочной железы осуществляют согласно системе TNM (7 издание, 2010). В условии задачи наибольший размер опухоли 18мм – pT1c.

Клинические рекомендации

Рак молочной железы

МКБ 10: C50

Год утверждения (частота пересмотра): 2017 (пересмотр каждые 3 года)

ID: KP379

URL

Профессиональные ассоциации

Ассоциация онкологов России Российское общество клинической онкологии

Термины и определения

Клинические рекомендации «Рак молочной железы»

(1)

## 9. Вопрос

Для определения суррогатного молекулярного подтипа опухоли необходимо иммуногистохимическое исследование с маркерами

1. ER, PR, HER2, Ki 67

2. ER, PR, HER2, CK 5/6

3. ER, PR, HER2, S 100

4. ER, PR, AE1/AE3, Ki67

**Правильный ответ: ER, PR, HER2, Ki 67**

Суррогатные молекулярные подтипы эпителиальных опухолей молочной железы определяются по комбинации экспрессии иммуногистохимических маркеров: ER, PR, HER2, Ki 67.

Клинические рекомендации

Рак молочной железы

МКБ 10: C50

Год утверждения (частота пересмотра): 2017 (пересмотр каждые 3 года)

ID: KP379

URL

Профессиональные ассоциации

Ассоциация онкологов России Российское общество клинической онкологии

3.1.4. Общие принципы адъювантной лекарственной терапии.

Клинические рекомендации «Рак молочной железы»

(1)

## 10. Вопрос

При оценке уровня экспрессии рецепторов стероидных гормонов учитывается только окрашивание

1. мембранное

2. цитоплазматическое

3. ядерное

4. мембранно-цитоплазматическое

**Правильный ответ: ядерное**

Иммуногистохимические маркеры рецепторов эстрогенов (ER) и прогестерона (PR) являются ядерными, таким образом оценке подлежит только ядерная экспрессия.

Рак молочной железы. Практическое руководство для врачей/ (Ю.Ю. Андреева и др.); под ред. Г.А. Франка, Л.Э. Завалишиной, К.М. Пожарисского. – М.: Практическая медицина, 2014. – 176с. – страница 148.

## 11. Вопрос

При оценке уровня экспрессии HER2 учитывается только + \_\_\_\_\_ + окрашивание

1. цитоплазматическое
2. мембранно-цитоплазматическое

### 3. мембранное

4. ядерное

**Правильный ответ: мембранное**

Экспрессия HER2 оценивается только в мембране опухолевых клеток

Рак молочной железы. Практическое руководство для врачей/ (Ю.Ю. Андреева и др.); под ред. Г.А. Франка, Л.Э. Завалишиной, К.М. Пожарисского. – М.: Практическая медицина, 2014. – 176с. – страница 85.

## 12. Вопрос

Экспрессия HER2 оценивается

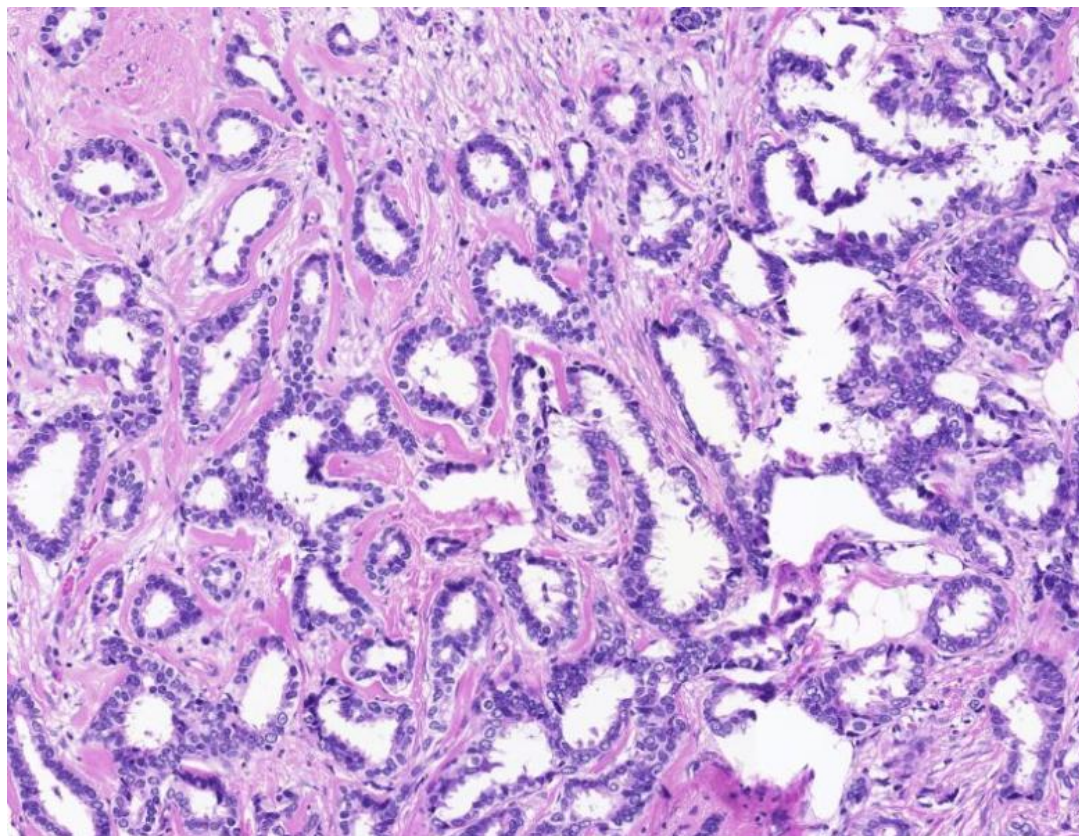
1. только в дуктальной карциноме in situ (DCIS)
2. в опухолевых клетках и дуктальной карциноме in situ (DCIS)

### 3. только в опухолевых клетках

4. в нормальной ткани молочной железы

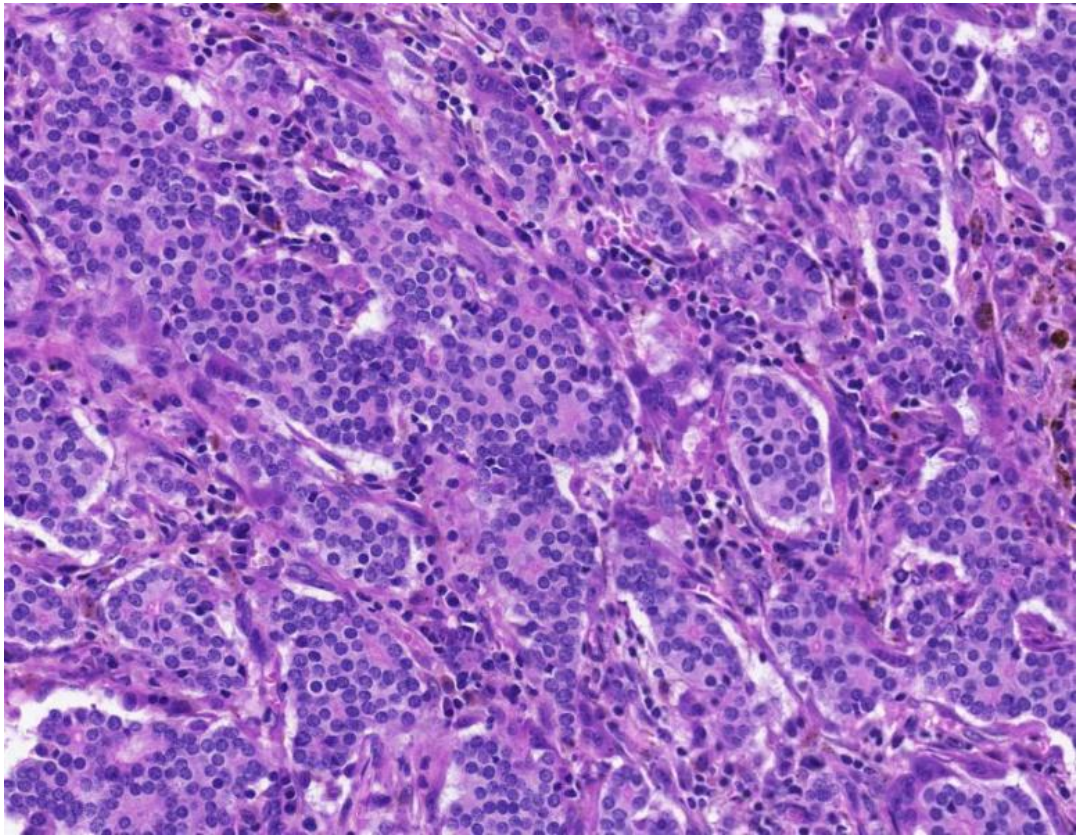
**Правильный ответ: только в опухолевых клетках**

Рак молочной железы. Практическое руководство для врачей/ (Ю.Ю. Андреева и др.); под ред. Г.А. Франка, Л.Э. Завалишиной, К.М. Пожарисского. – М.: Практическая медицина, 2014. – 176с. – страница 85.

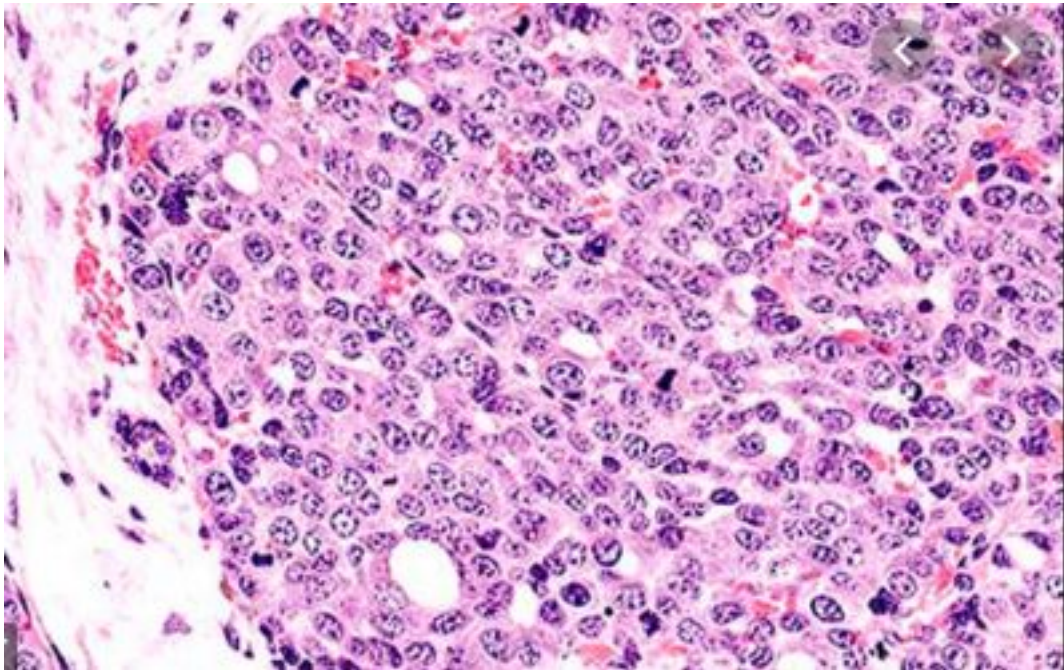


Text

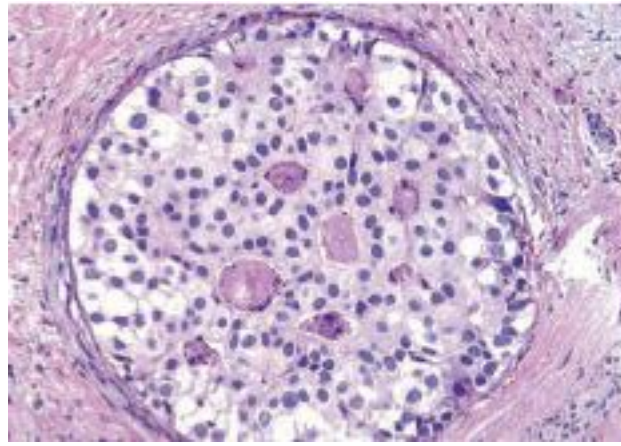




Text



Text



Text